Aus der Medizinischen Klinik der Universität Basel
(Vorsteher Prof. Dr. R. STAEHELIN)
und dem Pathologischen Institut der Universität Basel
(Vorsteher Prof. Dr. W. GERLACH)

Ein malignes Haemangioendotheliom der Pleura diaphragmatica

Inaugural-Dissertation

zur Erlangung der Doktorwürde der Hohen medizinischen Fakultät der Universität Basel

vorgelegt von

KARL JOËL
aus Lodz (Polen)

BASEL 1934
PHILOGRAPHISCHER VERLAG

Digitized by the Internet Archive
in 2026

https://archive.org/details/IA41546709_0136

Aus der Medizinischen Klinik der Universität Basel
(Vorsteher Prof. Dr. R. STAEHELIN)
und dem Pathologischen Institut der Universität Basel
(Vorsteher Prof. Dr. W. GERLACH)

Ein malignes Haemangioendotheliom der Pleura diaphragmatica

Inaugural-Dissertation

zur Erlangung der Doktorwürde der Hohen medizinischen Fakultät der Universität Basel

vorgelegt von

KARL JOËL
aus Lodz (Polen)

BASEL 1934
PHILOGRAPHISCHER VERLAG

Von der medizinischen Fakultät der Universität Basel genehmigt auf Antrag von Herrn Prof. Dr. W. GERLACH.

Tag der Promotion: 6. März 1934.

R. UNIV.
BIBLIOTHEEK
LEIDEN

Die vorliegende Dissertation erscheint gleichzeitig als Buchausgabe im Philographischen Verlag / Basel.

Dem Andenken meiner frühzeitig verstorbenen Mutter Natalja Joël-Bardyni gewidmet.

Ein malignes Haemangioendotheliom der Pleura diaphragmatica

Unter den primären malignen Pleuratumoren, die an und für sich zu den seltenen Gewebsneubildungen gehören, müssen wir 2 Gruppen unterscheiden, nämlich einmal die sog. Endotheliome und malignen Endotheliome, als deren Ausgangspunkt die Pleuradeckzellen betrachtet werden und 2. Endotheliome und maligne Endotheliome, die dem Endothel der Blut- und Lymphgefässe entstammen. Da bezüglich der letzteren Geschwulstart sichere Beobachtungen in der Literatur nicht niedergelegt sind, halten wir es für berechtigt, über einen Fall zu berichten, den wir als ein primäres, von den Gefässendothelien der Pleura ausgehendes Haemangioendotheliom bezeichnen müssen. Die Tatsache des Vorkommens solcher echter Endotheliome zwingt aber dazu, die Bezeichnung der Deckzellengeschwülste zu revidieren und sie in Zukunft als echte Carcinome *(Bromann, Krumbein)* zu bezeichnen. Die anderen würden je nach der Herkunft als Haemangio- oder Lymphangioendotheliome zu bezeichnen sein.

Im Basler Pathologischen Institut gelangten im Laufe der Jahre 1914 bis 1925 vier Fälle primärer maligner Pleuratumoren zur Sektion. Zweimal wurde die Diagnose intra vitam auf Primärtumor der Pleura gestellt (*Staehelin*).

Aus dem klinischen Bilde der genannten Fälle lässt sich nun eine Reihe von Symptomen anführen, die den Verdacht auf einen Tumor der Pleura lenken. Aus der Anamnese erfahren wir Klagen über zunehmende Atembeschwerden, Schmerzen in der befallenen Brustseite. Die Perkussion ergibt eine unregelmässige Dämpfungsfigur, die Auskultation über derselben Verminderung oder völlige Aufhebung des Atmungsgeräusches und des Stimmphremitus. Die Temperatur kann normal, aber auch febril sein. Verdächtig ist stets ein chronischer Blutauswurf. Auch doppelseitige Stimmbandparese kann für einen Tumor sprechen. Bei vorhandenem Exsudat gibt die Untersuchung desselben weitere Anhaltspunkte, jedoch muss hierbei betont werden, dass die Untersuchung auf Formbestandteile pleuraler Ergüsse bei Gewebsneubildungen unsichere Ergebnisse liefert und die Diagnosestellung lediglich aus der Punktionsflüssigkeit noch heute unsicher und oft unmöglich ist, da wir die in den Punktaten angetroffenen epithelialen Zellen, Zustände der Verfettung, glykogener und vakuolärer Degeneration, wie auch die Bildung der Riesenvakuolenzellen in ihren Beziehungen zur Geschwulstbildung vielfach nicht beurteilen können.

Bereitet schon die klinische Feststellung eines Tumors der Pleura selbst grösste Schwierigkeit, so ist der Entscheid, primäre oder sekundäre Geschwulstbildung fast unmöglich. (*Podak, Rozenbaum, Staehelin, Fränkel u. A.*). Zunächst muss die Tuberkulose als Ursache chronisch entzündlicher Pleuraergüsse ausgeschaltet werden. Die Eigentümlichkeit der raschen Wiederansammlung der Ergüsse bei Pleuratumoren ist eine Beobachtung, die sich lediglich auf primäre Carcinome der Pleura bezieht (*Montard-Martin, Fränkel, von Weissmayr, Podack*). Man erklärt sich dies aus der Umwandlung der Pleura in eine schwartige Masse, welche die Entleerung der Flüssigkeit sehr erschwert, kräftiges Aspirieren erheischt, wobei auch die Verdrängungserscheinungen trotz Entleerung der Flüssigkeit bestehen bleiben. Die seröse Beschaffenheit des Punktaktes spricht nicht gegen Neoplasma, wie auch die hämorrhagische Beschaffenheit nicht unbedingt von einem solchen zeugt. Nach *Fränkel*

gilt für das Pleuracarcinom das rein venöse Aussehen des Punktates.

Bei reichlichem Gehalt an fettig degenerierenden und zerfallenden Zellen können Fettröpfchen in solcher Menge in der Flüssigkeit auftreten, dass sie nach einiger Zeit, beim Stehen, eine rahmartige Schicht an der Oberfläche der milchig getrübten Flüssigkeit absetzen. „Hydrops adiposus". (*Quincke* und *Boeghold*). *Sorgo* hebt als diagnostisches Kriterium für das Vorhandensein eines Tumors den Befund von Riesenvakuolenzellen in pleuralen Ergüssen hervor. Als differential-diagnostisches Zeichen führt *Fränkel* die Schrumpfungserscheinungen, Retrécissement an der kranken Seite, Abflachung derselben in toto oder an einer umschriebenen Stelle an. Dieses wird nur unter dem Bilde einer pleuralen Schwarte bei auftretendem Carcinom bemerkt und kann nur dann als Zeichen einer primären Pleurageschwulst verwendet werden, wenn man mit Sicherheit eine metastatische Tumorbildung ausschliessen kann.

Eine seröse, nicht hämorrhagische Beschaffenheit des Exsudates, mit einem zellreichen, namentlich aus Riesenvakuolenzellen bestehenden Sediment, spricht mehr für eine sekundäre Neubildung (*Fränkel, Sorgo*). Histologisch findet man grössere Verbände von Zellen in typischer Anordnung mit reichlichen Mitosen (*Staehelin*), Zylinderzellen und drüsige Gebilde, wie auch Hohlräume mit wandständigem Zellbelag. Der letztere Befund wurde von *Ehrlich* erhoben, der sie als Vakuolisierung von Zellhaufen auffasst. *Sorgo* erblickt darin ein sicheres Zeichen für eine Pleurametastase von primärem drüsigen Carcinom. Aus der Form der in diesen Schnitten gefundenen Zellen darf man keine bindenden Schlüsse ziehen, da wir ja neuerdings wissen, insbesondere durch die Gewebskulturen, dass dieselben Zellen, je nachdem sie in flüssigen oder festen Medien sich befinden, verschiedene Gestalt annehmen können; die Kugelform findet sich in Flüssigkeiten, während in festen Medien solche Zellen amöboide oder spindelförmige Gestalt annehmen können (*Fischer, Werthemann u. v. a.*).

Weitere Anhaltspunkte gewinnen wir durch das Röntgenbild. Schon bei kleinen Ergüssen sieht man, dass die Zwerchfellwinkel nicht ausgeprägt sind. Bei grösseren Exsudatmengen steigt der dichte Schatten lateral aufwärts. Er ist für gewöhnlich höher, als man nach dem Resultat der Perkussion vermuten

dürfte. Auch Verdrängungen des Mediastinums sind deutlich erkennbar. Ferner gibt uns das Röntgenbild Aufschluss in allen denjenigen Fällen, wo die Differentialdiagnose zwischen Aortenaneurysma und Tumor auftaucht. Aber auch zur Differentialdiagnose gegenüber tuberkulösen und anderen Exsudaten könnte das Röntgenbild durch die unregelmässige und massige Verschattung der Lunge infolge Ausbreitung des Tumors beitragen.

Der Verlauf der Krankheit ist meistens kurz. Nach unternommenen Punktionen füllt sich die Pleurahöhle immer wieder. Die Atembeschwerden werden immer grösser, Kachexie, Herzschwäche oder Erstickung bilden die unmittelbare Todesursache.

Was nun die Therapie anbelangt, so kann diese nur eine symptomatische sein, wobei die Linderung der Schmerzen und insbesondere die Atmungsbeschwerden in den Vordergrund treten. Einige Autoren glauben in Anbetracht des quallvollen Endes der unoperierten Patienten in denjenigen Fällen, wo alles übrige versagt, die Thoracoplastik empfehlen zu müssen *(Bohnheim)*. Auch durch Röntgenbestrahlung erhoffte man Besserung zu erzielen, doch sind bis heute keine sicheren Erfolge bekannt.

Aus der wiederkehrenden Pleuritis bei febriler Temperatur, dem hämorrhagischen Exsudat, den subjektiven Beschwerden und dem objektiven Befund nach Ausschluss der Tuberkulose konnte in dem nachfolgenden Falle schon zu Lebzeiten die Diagnose auf eine maligne Neubildung der Pleura gestellt werden *(Prof. Staehelin.)*

Krankengeschichte.

37 jährige Hausfrau aus gesunder Familie, 5 normale Geburten, eine Fehlgeburt, sonst gesund. Seit dem 22. 12. 1931 der letzten, normalen Geburt, krank. Stechen auf der Brust, allgemeine Müdigkeit. Am 3. 5. 1932 plötzlich heftige Kopfschmerzen, gleichzeitig neuralgische Schmerzen der ganzen rechten Gesichtshälfte. Am 4. 4. liess sich die Patientin 2 Zähne ziehen. Am folgenden Tage brach sie vor Entkräftung zusammen. Erneut Kopfschmerzen und Halsweh. Pat. bekam heftige Hustenanfälle mit blutigem Auswurf, daneben starke Schweissausbrüche. Am 5. 5. stand Pat. auf, hatte jedoch fortwährend Zahn-, Kopf- und Ohrenschmerzen. Am 19. 6. wegen Hämorrhoiden bettlägerig, Diarrhoe, bis zum Spitaleintritt im Bett. Der am 16. 6.

herbeigerufene Arzt stellte einen Erguss in der Brust fest, entleerte diesen und erhielt dabei 2500 ccm trüben, blutigen Inhalts. Am 17. 6. heftige Schmerzen, insbesondere an der Brust und am Rücken. Daraufhin Spitaleinweisung. Nachträglich gibt Pat. an, dass sie seit dem am 22. 12. 31 stattgefundenen Partus eine 6 Wochen dauernde Blutung hatte, die anfänglich sehr stark war, aber später abnahm. Seit dem 15. Februar zeitweise und vorübergehend Blutungen, die unregelmässig, immer wieder kamen. Die letzte Blutung angeblich vor 4 Wochen.

Befund bei der Aufnahme vom 27. 6. 1932: Mittelgrosse, asthenisch gebaute Frau von blasser Hautfarbe, herabgesetztem Ernährungszustand, kräftigem Skelett, schwach ausgebildeter Muskulatur. Schleimhäute schwach durchblutet. Kopf und Sinnesorgane o. B. Hals leicht schmerzhaft, Schilddrüse vergrössert, rechterseits oben Knoten palpabel. Die Lymphdrüsen frei. Wirbelsäule: Gerade. Brustkorb schmal, flach, etwas starr, rechte Seite eingezogen, bleibt bei der Atmung zurück. Lungen: Rechts vorn und hinten bis in die Höhs des 4. I. C. R. massive Dämpfung. Ueber dem gedämpften Bezirk vorn Atemgeräusch abgeschwächt, Stimmfremitus aufgehoben. Hinten Bronchialatmen. Links vorn und hinten heller Schall, Vesiculäratmen, vorn und hinten unten vereinzelte, nicht klingende, kleinblasige bis mittelblasige Rasselgeräusche. Herz: Grenzen nach links $1^1/_2$ Querfinger weit verbreitert, Spitzenstoss ausserhalb der Medioclavicularlinie im 6. I. C., kaum palpabel. Töne leise, systolisches Geräusch über der Spitze. Herzaktion etwas beschleunigt. Puls weich, 120/M B. D. 130/95. Abdomen leicht aufgetrieben, diffus leicht druckempfindlich, tympanitisch. Leber: Etwa 4 Qf. unterhalb des rechten Rippenbogens fühlbar, von glatter Oberfläche, etwas druckempfindlich. Die Milz nicht palpabel. Genitalien: Extremitäten und Nervensystem o. B. Am Anus stark entzündete Hämorrhoidalknoten.

Wa. Reaktion im Blut negativ. Aschheim-Zondek'sche Reaktion negativ. Senkungsgeschwindigkeit der roten Blutkörperchen nach Westergren in der 1. Stunde 131 mm., nach der 2. Stunde 142 mm., nach 24 Stunden 148 mm. Serumfarbe hell. Im Urin: Eiweiss opal, Urobilin positiv, Urobilinogen stark positiv. Mikroskopisch: Viel Schleim, ganz vereinzelte granulierte Zylinder, vereinzelte Leukozyten. Sputum: Hämorrhagisch, ohne Tbc. Röntgenbild vom 25. 6. 1932: Rechte Thoraxhälfte in ihrem unteren

Teil kompakt verschattet. Die Schattengrenze zieht vom Mediastinum aus schräg nach oben gegen die laterale Thoraxwand ungefähr parallel zum Verlauf des Schattens der 3. Rippe vorn. Die rechte Lunge zeigt, soweit sie noch sichtbar ist, eine leicht verstärkte Zeichnung, jedoch keinen herdförmigen Schatten.

An der linken Thoraxhälfte fällt die Verbreiterung des gesamten Herzschattens nach links auf. Der Sinus phrenico-costalis ist verschattet, sodass die Zwerchfellkuppe etwas abgeflacht die laterale Thoraxwand erreicht. Im übrigen zeigt die linke Lunge keinen auffäligen Befund.

Verlauf der Krankheit: 1. 8. 32 geringere Schmerzen. Das Exsudat steht in der Höhe der 4. Rippe. Allgemeinbefinden gebessert. 4. 8. 32. Pleurapunktion rechts, ergibt 450 ccm hämorrhagischen, trüben Inhalts. Spez. Gew. 1029, Rivalta stark +, Hmgl. 19%. Esbach — 20‰. Mikro: Vorwiegend Polynucleäre, Normoblasten, Megaloblasten.

Röntgenbild (Abb. 1): Im Vergleich zur vorhergehenden Aufnahme ist die Grenze des kompakten Schattens über der Lunge etwas nach abwärts gerückt, sodass nun auch der rechte, Kalk enthaltende Lungenhilus teilweise sichtbar wird; die rechtsseitige Begrenzung des Herzschattens ist jedoch immer noch nicht mit Sicherheit zu unterscheiden; hingegen ist die linksseitige Begrenzung des Herzgefässchattens wieder mehr gegen die Medianlinie zurückgegangen.

5. 7. 32: Pleuraexsudat: 1 Bouillon nach 24 h. } steril.
1 Agar Schräg nach 24 h. }

Rotes Blutbild:	Hglb. 55%	
	Erythrozytenzahl 4,256·000	
	Index 0,65	
Weisses Blutbild:	Leukozytenzahl 8.400	
	Neutrophile: Segmentkernige	79,0%
	Stabkernige	1,5%
	Eosinophile	1,0%
	Lymphozyten	12,5%
	Monocyten	6%

Blutplättchen stark vermehrt.

6. 7.: Husten. Auswurf etwas hämorrhagisch, hie und da Schmerzen auf der Brust und im Rücken, geringe Dyspnoe, Temperatur 37.3.

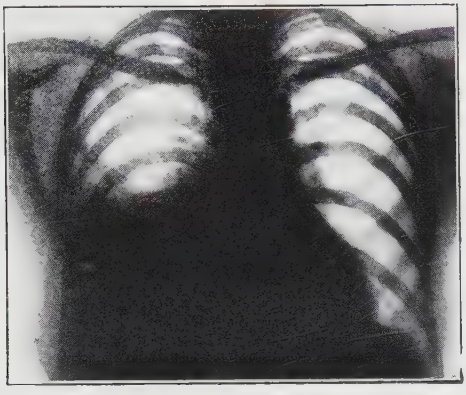

Abb. 1.

Abb. 2.

15. 7. Pat. klagt neuerdings über Schmerzen bei der Atmung, rechts vorn unten. Nach der Pleurapunktion eine Zeitlang hämorrhagischer Auswurf, später fast blutfrei. Zunehmende Dyspnoe. Rechts vorne unten Dämpfung, das Exsudat hat weiter rechts etwas zugenommen. Atmungsgeräusch über der Dämpfungsstelle abgeschwächt, links hinten unten nicht klingende, vereinzelte Rasselgeräusche.

16. 7. Pleurapunktion. Punktat stark hämorrhagisch, Serumfarbe dunkelgelb, spez. Gew. 1022, Rivalta Reaktion stark positiv, Menge 330 cm. Esbach 32‰. Mikrosk.: Vorwiegend Lympho- und Leukozyten.

18. 7. Pleuraexsudat: 1 Schräg Agar, 1 Bouillon, nach 28 h. steril. Rest wurde auf Hohn und Löwenstein Nährboden angelegt. (Das Schlussresultat der Tbb.-Züchtung vom 12. 11. 32: Material Pleurapunktat. Hohn: Tbb. negativ, Löwenstein: neg. Tierversuch: Tier noch gesund.)

27. 7. Lungenstatus: Hinten rechts Dämpfung bis etwa zur Spitze der Scapula, Atmungsgeräusch über der Dämpfung stark abgeschwächt. Pat. klagt über Schmerzen auf der linken Thoraxseite hinten unten. Husten und Auswurf etwas abgenommen, Auswurf noch ganz leicht hämorrhagisch. Im Urin ist Diazo positiv, Eiweiss opal.

27. 7. Da die Dämpfung rechts neuerdings wieder etwas angestiegen ist, nochmals Pleurapunktion. Vor und nach der Punktion Schmerzen bei der Atmung, rechts vorne und hinten links.

Pleurapunktat: 520 = ccm spez. Gew. 1021, Serumfarbe braungelb. Mikrosk. (Färbung Giemsa mit Gentianaviolett): vorwiegend Leukozyten, daneben grosse Zellen mit hellerem und dunklerem, blauviolettem Protoplasma, deren Kerne rund, in manchen Zellen wabig und vakuolisiert sind. Die Zellen enthalten rote Blutkörperchen, auch das Protoplasma ist vakuolisiert. Die Zellen imponieren als Macrophagen oder als *fragliche Tumorzellen.*

1. 8. Status idem., Pat. klagt immer wieder über starke Schmerzen.

4. 8. Rotes Blutbild: Hglb. 41%.
Erythrozyten 2.508.000
Index 0,82

Im Urin Nylander positiv, Polarimeter 0,38‰. Eiweiss opal.

13. 8. Röntgenaufnahme Abb. 2: Starke Zunahme der kompakten Verschattung der rechten Thoraxhälfte bis etwa zur 2. Rippe vorn. Von da ab wird der Schatten weniger intensiv, doch ist von einer Lungenzeichnung gar nichts mehr zu erkennen. Röntgenologischerseits handelt es sich um ein rechtsseitiges Pleuraexsudat in wechselnder Ausdehnung, wodurch auch eine Verschiebung des Herzens und Mediastinums nach links erfolgt. Infiltrationen lassen sich nicht nachweisen.

17. 8. Pleurapunktion: Menge 800, spez. Gew. 1021, Rivalta Reaktion stark +, Hglb. 34%, Esbach = 30‰.

18. 8. Nach der Pleurapunktion ging es der Patientin mit der Atmung leichter. Heute wieder starke Dyspnoe, starke Blässe, etwas Zyanose. Zustand immer schlechter. Es kann deshalb nicht mit der Bestrahlung begonnen werden.

23. 8. Der Zustand der Pat. hat sich wesentlich verschlechtert. Weitgehendste Atemnot, es wird Sauerstoff zugeführt, mit wenig Erfolg. Pat. sieht fahlgelb aus, mit starker Zyanose der sichtbaren Schleimhäute. Puls 143, Temp. 38,4, Atmung sehr beschleunigt. Unter stark zunehmender Anämie erfolgt am 24. 8. 7.50 h. Exitus letalis.

Die Diagnosestellung ergibt sich aus der Summe der hier angeführten Symptome nur unter Berücksichtigung des Gesamtbildes. Tuberkulose war auszuschliessen auf Grund des Fehlens der Bazillen im Sputum, negative Ergebnisse der Cyto-bakteriologischen Untersuchungen, wie des Tierversuchs, subjektive starke Schmerzen auf der Brust. Physikalisch handelte es sich um eine rechtseitige Dämpfungsfigur, die von einem Exsudate zeugte. Die Bestätigung ergab das Röntgenbild, wo wir eine kompakte Verschattung der unteren rechten Thoraxhälfte fanden, sonst ergab die rechte Lunge eine leicht verstärkte Zeichnung, jedoch keine herdförmigen Schatten und Infiltrationen. Der Sinus phrenico-costalis beiderseits verschattet. Ferner konnte man mit Sicherheit röntgenologisch eine primäre Tumorbildung der Lunge ausschliessen. Bei den jeweiligen Punktionen stiess man öfters auf einen Widerstand, wobei die Entleerung stets mit Schwierigkeiten einherging. Es handelte sich hierbei offen-

sichtlich schon um einen schwartigen Umbau der Pleura. Die Atemnot war unmittelbar nach den Punktionen geringer, trat jedoch umso intensiver in kürzester Zeit wieder auf, was mit der Neigung zu rezidivierenden Ergüssen im Zusammenhang stand. Das Exsudat war stets trüb, hämorrhagisch. Mikroskopisch fand man vorwiegend Leukozyten, ein einziges Mal Zellen, die als Makrophagen oder fragliche Tumorzellen gedeutet wurden. Der Auswurf war öfters hämorrhagisch, jedoch frei von Tbc. und verdächtigen Zellbestandteilen. Die befallene Brusthälfte zeigte Einziehungen als Ausdruck von Schrumpfungen (Retrécissement thoracique). Die Temperatur meistens febril. Im Verlauf der Krankheit zunehmende Anämie und Kachexie, die schliesslich zum Tode führte. Aus der wiederkehrenden Pleuritis bei febriler Temperatur und hämorrhagischem Exsudat, den subjektiven Beschwerden und dem objektiven Befund nach Ausschluss der Tuberkulose wurde schon zu Lebzeiten die Wahrscheinlichkeitsdiagnose auf *eine maligne Geschwulst der Pleura* gestellt *(Prof. Staehelin).*

Das Sektionsprotokoll (S. Nr. 745/32, Obduzent Dr. Herbig) ergibt in gekürzter Form:

Leiche einer mittelgrossen Frau in leicht herabgesetztem Ernährungszustand. Hautfarbe auffallend blass. Am Unterbauch zahlreiche Schwangerschaftsnarben bei stark schuppender Haut. Mammae mittelgross. Es lässt sich eine weissliche, milchige Flüssigkeit auspressen. Das wenig fettreiche Netz bedeckt den oberen Teil des Dünndarms. Milz gross. Appendix frei beweglich, hängt ins Becken. Adnexe nicht verwachsen, die Ovarien mittelgross. Venae spermaticae beiderseits varicös erweitert, mit flüssigem Blut gefüllt. Zwerchfellstand rechts 5. I. C. R., links 6. Rippe.

Bei Eröffnung der Brusthöhle sinkt die linke Lunge etwas zurück. Die rechte Pleurahöhle enthält in ihren unteren zwei Dritteln eine blutige, seröse, nach oben hin abgekapselte Flüssigkeitsmenge von etwa über 2000 ccm. Ausser der Flüssigkeit zahlreiche Blutgerinnsel in diesem Hohlraum, die z. T. der Pleurawand thrombenartig anhaften. Lunge selbst ausserordentlich stark komprimiert und nach oben gedrängt. Es bestehen feste Verwachsungen mit der ganzen Brustwand und mit dem Mediastinum. An der Pleura diaphragmatica, zwischen Wirbelsäule und Leber, ein kleinfaustgrosser Tumor, der innige Ver-

bindung mit der Pleura zeigt. (Abb. 3). Der Tumor ist graurot, derb. Auf der Pleura dunkel gefärbte, stark blutende Knoten von verschiedener Grösse. Herz vergrössert, rechter Vorhof erweitert, Muskulatur des rechten Herzens verdickt. Linke Lunge zeigt zarte, spiegelnde Pleura, strangförmige Verwachsungen mit dem Zwerchfell. Schnittfläche graurot, flüssigkeitsreich. Auch in den unteren Partien und paravertebral Saft- und Blutgehalt vermehrt.

Rechte Lunge wird im Zusammenhang mit den Halsorganen herausgenommen. Tracheaschleimhaut o. B., mit Schleim bedeckt. Die vollkommen komprimierte rechte Lunge zeigt lediglich im Bereich der Spitze noch etwas lufthaltiges Gewebe. Das ganze übrige Lungengewebe auf Schnitt graugrünlich, bei vollkommen fehlendem Luftgehalt. Es lässt sich nur ganz wenig Flüssigkeit abstreifen. Irgendwelche Knoten oder Verdichtungen finden sich im Lungengewebe nicht. Hilus-, paratracheale und Bifurkationslymphdrüsen anthrakotisch, z. T. geschwollen und auf Schnitt von etwas bräunlicher Farbe.

Halsorgane: im Ganzen o. B. Die Schilddrüse zeigt im Bereich des rechten Lappens einen hühnereigrossen, stark durchbluteten Knoten, der in einer scharf begrenzten Kapsel liegt. Das übrige Schilddrüsengewebe zeigt lediglich einige kleinere, bohnenförmige, kolloidhaltige Kroptknoten.

Das Zwerchfell wird mit der rechten Lunge herausgenommen. Auf der linken Seite ist es vollkommen glatt, ohne irgendwelche knotige Veränderungen, während sich rechts an der oben beschriebenen Stelle ein grosser Knoten findet, der von braunroter Farbe ist und an dem zahlreiche Gewebsfetzen hängen. Dieser Knoten zeigt auf der Schnittfläche ein derbes, stark durchblutetes, rotes Gewebe. Milz gross, von mittelderber Konsistenz, Trabekelbau gut zu erkennen, Follikelzeichnung undeutlich. Leber ebenfalls gross, derb. Schleimhaut der Gallenblase geringgradig verdickt, die Netzzeichnung deutlich. Beide Nieren rote Färbung, Markrindengrenze deutlich.

Abb. 3.

D: Diaphragma. P: Pleura costalis. T: Tumor.

Auf der Pleura finden sich multiple vorstehende Knoten. Zentral findet sich ein grosser, 5,5 — 3,2 — 2 cm messender Geschwulstknoten (T).

Sektionsdiagnose (S. 745/32)

Malignes Haemangioendotheliom der rechten Pleura diaphragmatica mit rezidivierendem rechtsseitigem Haematothorax. Vereinzelte abgekapselte, haselnussgrosse Metastase im rechten Schilddrüsenlappen. Zeichen vorgenommener Punktion der rechten Brusthöhle. Hochgradige allgemeine Anämie. Mächtige Hypertrophie und mässige Dilatation des rechten Herzens. Vollständige Kompressionsatelektase der rechten Lunge. Stauungsoedem der paravertebralen Teile, besonders des Unterlappens der rechten Lunge. Stauungsmilz. Multiple Parovarialcysten. Gestielte Serosacyste des Douglas. Multiple Thromben des Plexus cysticus und uterinus. Mammae lactantes. Schwangerschaftsnarben der Haut.

Histologische Untersuchung: Stücke aus verschiedenen Stellen des Tumors zeigen im ganzen gleichmässiges Bild. Ueberall finden sich uncharakteristische, in Verbänden zusammenliegende endothelartige Zellen, die immer wieder sich zu Hohlräumen differenzieren. Diese Hohlräume nehmen an einzelnen Stellen deutlich die Form von Blutgefässen an, sie sind auch teilweise mit roten Blutkörperchen gefüllt. Solche Herde von Gefässneubildung sind vor allem auch pleurawärts vorhanden und erklären wohl, die häufig auftretenden Blutungen, deren Reste auch sonst im Geschwulstgewebe zu sehen sind. In den unausgereiften Geschwulstgebieten sind die Zellen polymorph, vor allem auch die Kerne, es treten atypische Kernteilungen auf, neben zwei- und mehrkernigen Zellen. Der Knoten des rechten Schilddrüsenlappens zeigte den gleichen Bau. Er war gegenüber der Schilddrüse scharf begrenzt, ohne infiltrierendes Wachstum, wuchs ausschliesslich expansiv. Wir glauben daher, berechtigt zu sein, den isolierten begrenzten Knoten der Schilddrüse als Metastase zu bezeichnen. Die Anordnung der Geschwulstzellen, die Ausbildung von bluthaltigen Gefässräumen führte zu der Diagnose eines endothelialen Tumors, der auf Grund des Wachstumstempos und des morphologischen Bildes als maligne bezeichnet werden musste. Als Ausgangspunkt kam nach der ganzen Lage des Falles nur die Pleura diaphragmatica in Frage.

Zusammenfassung.

Bei einer 37-jährigen Frau fand sich eine aus grossen Knoten bestehende Tumormasse auf der rechten Pleura diaphragmatica und costalis, die zu einem immer wieder rezidivierenden haemorrhagischen Erguss führte. Histologisch lag ein malignes Haemangioendotheliom vor, das an verschiedenen Stellen der Geschwulst verschiedene Reifegrade zeigte. Im rechten Schilddrüsenlappen eine umschriebene kleine Metastase. Es war möglich auf Grund der klinischen und röntgenologischen Untersuchung den Tumor als maligne Geschwulst der Pleura diaphragmatica zu diagnostizieren.

Zum Schluss sei meinen hochverehrten Lehrern, HH. Prof. *Rud. Staehelin* und Prof. *W. Gerlach* für die Ueberlassung dieses Themas und stets bereitwilliger Unterstützung bei der Ausarbeitung desselben herzlichst gedankt.

Herrn Dr. *S. Scheidegger,* Assistent am Pathologischen Institut der Universität Basel, danke ich für die Hilfe in der Ausarbeitung des histopathologischen Teils.

Die Röntgenbilder stammen aus dem Röntgeninstitut der Universität Basel; für deren Ueberlassungsrecht spreche ich Herrn Prof. *Lüdin* an dieser Stelle meinen Dank aus.

Literatur.

Bohnheim, Paul M. M. W. schr. 1904, 741.

Broman Ivar Grundriss der Entwicklungsgeschichte des Menschen. Leipzig 1921.

Boeghold Zit. bei Sorgo

Bock Klin. Wschr. 1925, 651

Ehrlich Charité-Annalen 1882.

Fränkel A. D. Med. Wschr. 1911 und Berl. Klin. Wschr. 1892, Nr. 21/22

Fischer Handbuch der spez. path. Anat. und Hist. v. Henke und O. Lubarsch, Bd. 3 Berlin, Jul. Springer 1931. Die Gewächse der Lunge und des Brustfells.

Kümmel Ueber Endotheliome. Diss. München 1903.

Krumbein Virch. Arch. 249, 400, 1924.

Podak D. Arch. f. klin. Med 1899 Bd. LXIV.

Montard-Martin Nouv. trait. de médecine 1923

Rozenbaum Zschr. f. Krebsforsch. Bd. 14, Jg. 1914, S. 543.

Sorgo Zschr. f Heilkunde inn. Med. 23, 299, 1902.

Staehelin Rud. Handbuch der inneren Medizin, herausgeg. v. Staehelin u. v. Bergmann, Berlin J. Springer 1931. Die bösartigen Geschwülste der Lunge und der Pleura.

v. Weismayr Beitrag zur klin. Med. u. Chir. 1897, H. 17.